

## Ein "anatomisches Bildwörterbuch"<sup>\*,§</sup>

Barbara Böck – CSIC, Madrid

[This article provides a visual dictionary of Babylonian-Assyrian nomenclature of body parts on the basis of the physiognomic omen corpus.]

Das "Bildwörterbuch" bildete ursprünglich Teil der Druckfassung meiner Dissertation, die inzwischen als *Die babylonisch-assyrische Morphoskopie (AfO Bh. 27, Wien 2000)* erschienen ist. Gründe unterschiedlicher Art bewogen mich damals, auf die hier gebotenen Abbildungen zu verzichten. In der Zwischenzeit wurde mir von mehreren Seiten zugetragen, dass eine bildhafte Darstellung durchaus wünschenswert sei.

Ein visuelles Wörterbuch altmesopotamischer Anatomie mag zunächst verwundern, zumal da derartige Werke eher als enzyklopädische Hilfsmittel lebender Sprachen gelten<sup>1</sup>; doch erscheint eine klare und einfache bildliche Veranschaulichung insofern nützlich, als dass sie eine zeitsparende Kurzinformation über Auffassung und Kenntnis des menschlichen Körpers bietet und zugleich über die Termini selbst informiert.

Der Begriff einer "altmesopotamischen Anatomie" ist ein Neologismus: eine Lehre, die über Aufbau und Struktur des menschlichen Körpers, wie wir sie etwa aus der griechisch-römischen Welt kennen, existierte in Babylonien nicht. Man denke etwa an *Die Medizin* von Celsus<sup>2</sup>, die Darstellung von Rufus von Ephesos in seinem *Über die Bezeichnung der Körperteile*<sup>3</sup>, Galens *Über die Verfahrensweise beim Sezieren*<sup>4</sup>, Hippokrates' Abhandlung *Über Entstehung und Aufbau des menschlichen Körpers*<sup>5</sup> oder Soranus' *Gynäkologie*<sup>6</sup>. Die Illustrierung hier sollte daher nicht dazu verlocken, ein Wissenschaftsgebiet abzuleiten.

Die Nummerierung der folgenden Abbildungen richtet sich nach meinem Kapitel IV. *Die Nomenklatur der menschlichen Anatomie nach dem morphoskopischen Omenwerk* p. 47-54; auf eine Übersetzung der Termini wurde verzichtet.

\* M. Molina schulde ich zweifach Dank; für seine freundliche Hilfe beim Scannen der Abbildungen im Winter 1997 und für seine Geduld bei der Vorbereitung der Druckvorlage dieses Artikels.

1. Vgl. etwa R. Bragonier Jr. / D. Fisher, *What's What* oder das *Visual Dictionary* in Oxford University Press.

2. S. z.B. Buch I Paragr. 23-26.

3. S. z.B. Paragr. 198-210.

4. S. z.B. Buch II Kap. 2, Buch III Kap. 5.

5. S. z.B. Kap. 11.

6. S. z.B. Buch I Kap. 57, 58.

Ein "anatomisches Bildwörterbuch"<sup>7</sup>

Abb. 1 - Kopf (1.1) mit Stirn (1.1.3), Auge (1.1.5), Nase (1.1.6), Mund (1.1.7), Wange (1.1.8), Kinn mit Kiefer (1.1.11), Gesicht (1.1.13) und Hals (1.2)

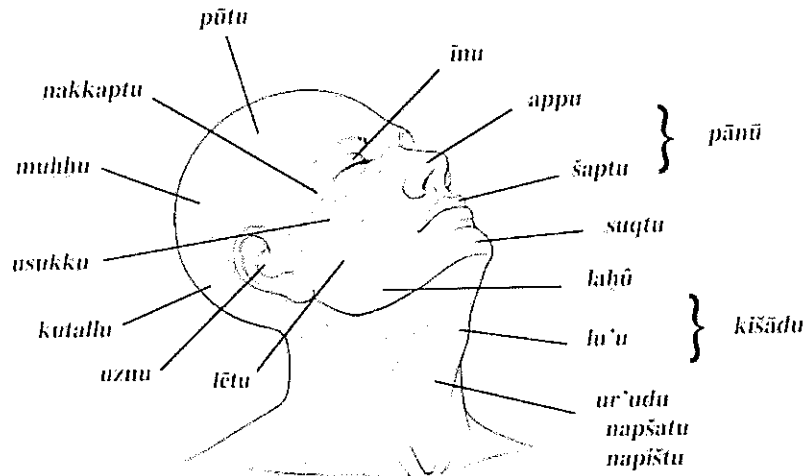
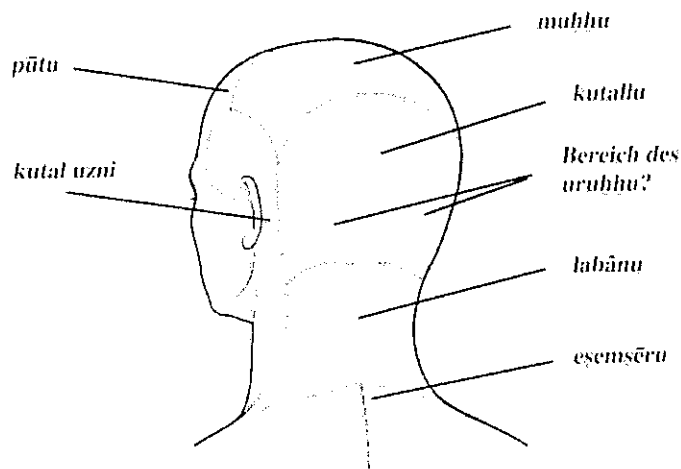


Abb. 2 - Rückansicht des Kopfes (1.1) mit Stirn (1.1.3), Haarwuchs am Kopf (1.1.1) und Nacken (1.1.4)



7. Die folgenden Abbildungen sind entnommen H. Feneis, *Anatomisches Bildwörterbuch der internationalen Nomenklatur*, Stuttgart - New York 1993<sup>7</sup>. Abb. 19 ist eine Nachzeichnung von R. Bragonier Jr / D. Fisher, *What's What*, Maplewood / New Jersey 1990, S. 31 unten links.

Abb. 3 - Auge (1.1.5)

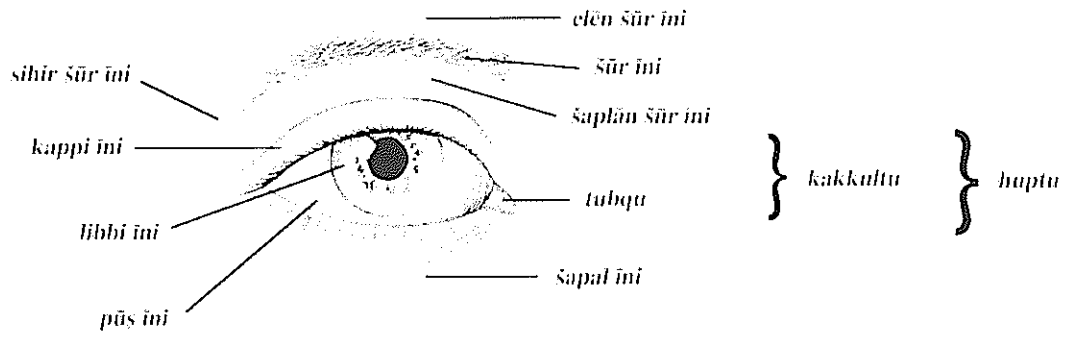


Abb. 4 - Auge (1.1.5)

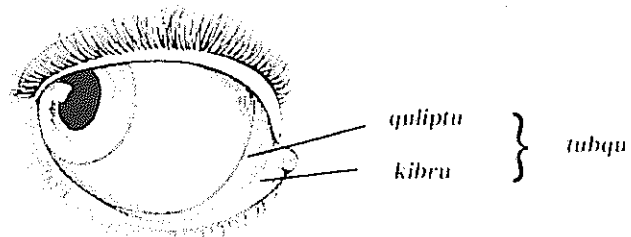


Abb. 5 - Profil der Nase (1.1.6)

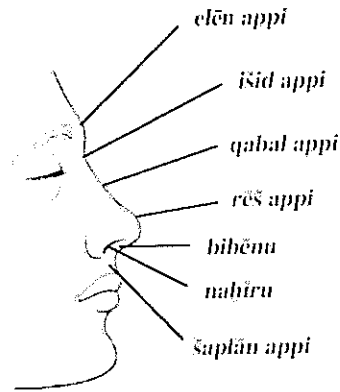


Abb. 6 - Frontansicht der Nase (1.1.6)




Abb. 7 - Mund (1.1.7)

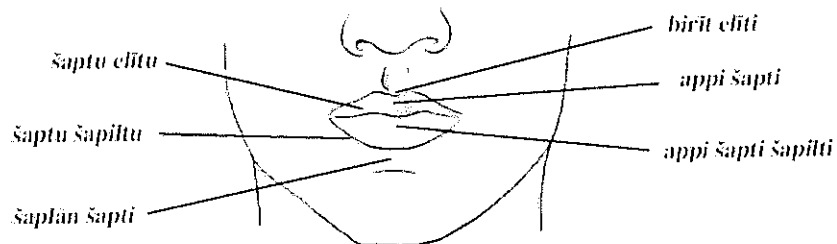


Abb. 8 - Mundinnenraum (1.1.7)

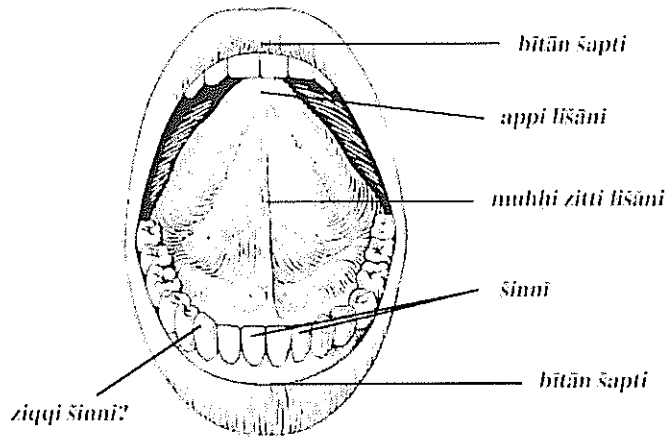


Abb. 9 - Ohr (1.1.10)

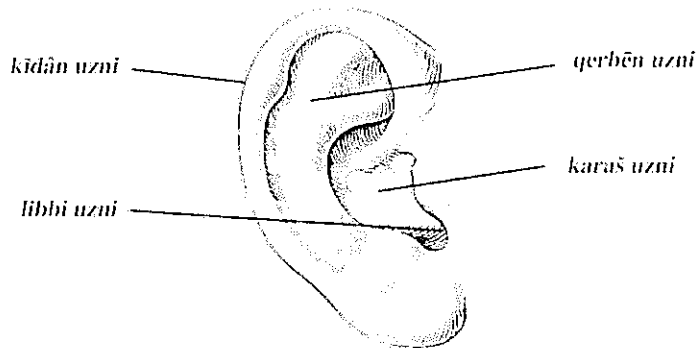


Abb. 10 - Rumpf (1.3) und Extremitäten (1.4)

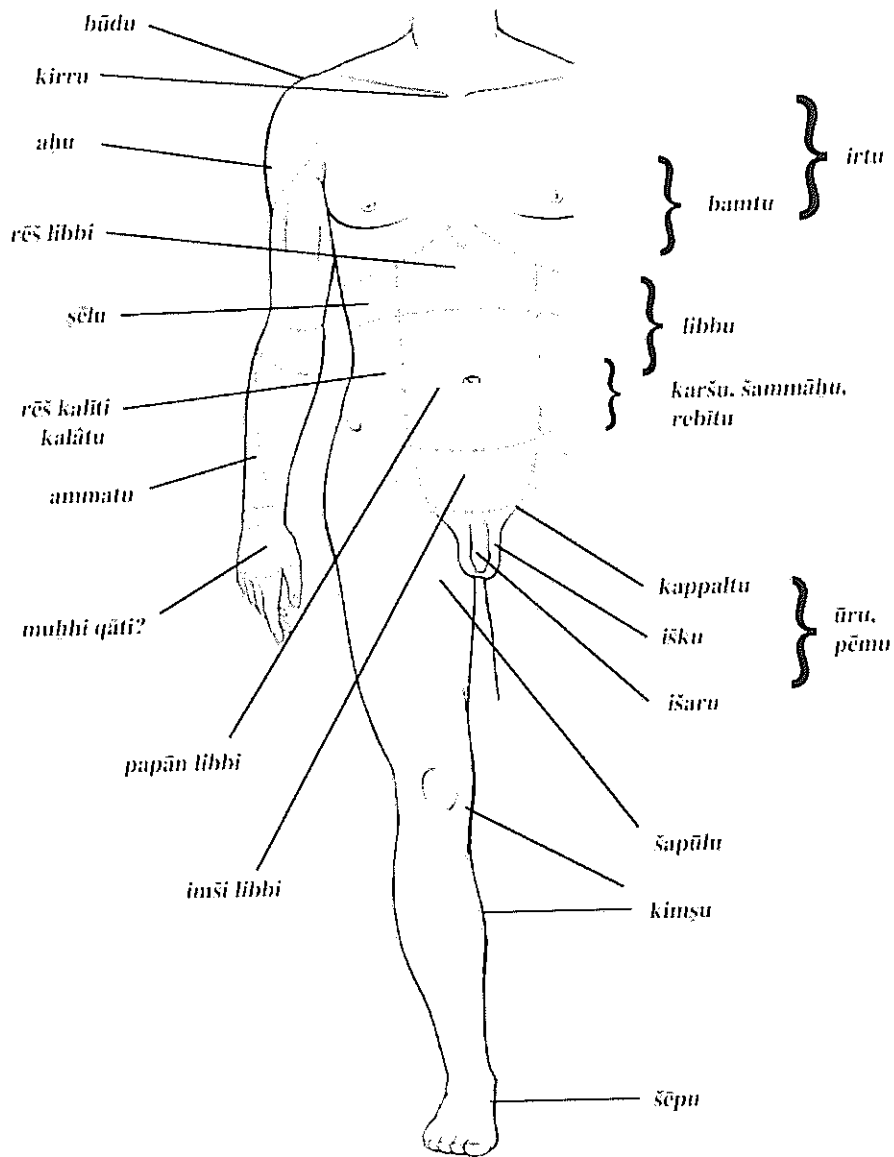


Abb. 11 - Rumpf (I.3) und Extremitäten (I.4)

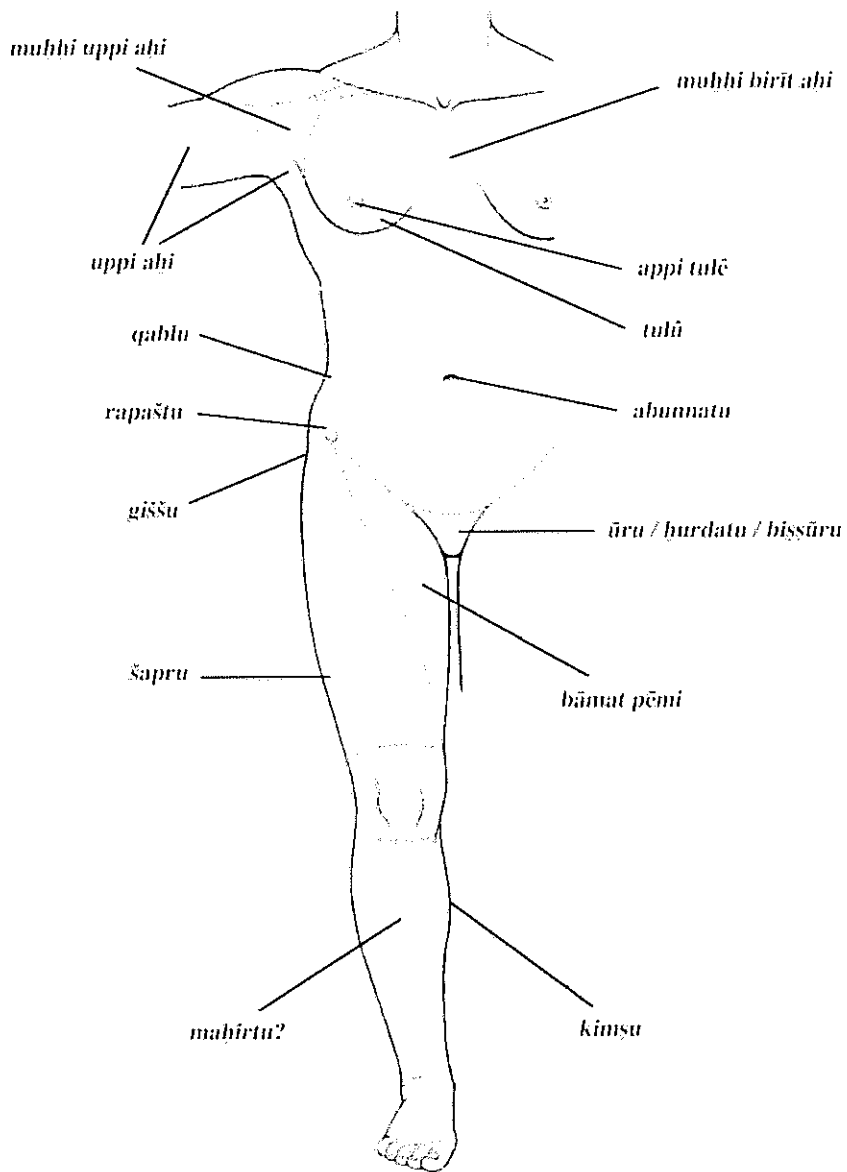


Abb. 12 - Rückseite (1.3.2) und Bein (1.4.2)

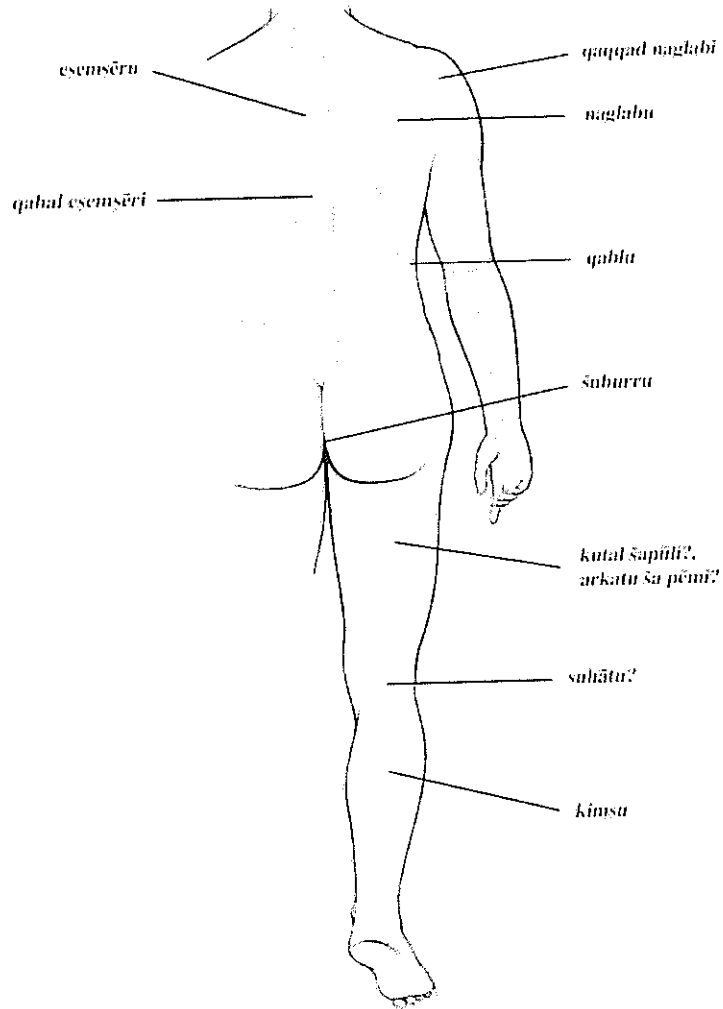


Abb. 13 Genitalbereich - Dammregion (1.3.3)

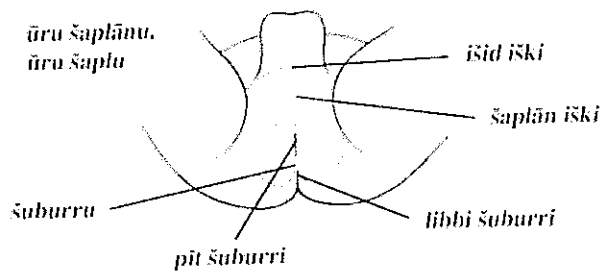




Abb. 14 - Hand (1.4.1)

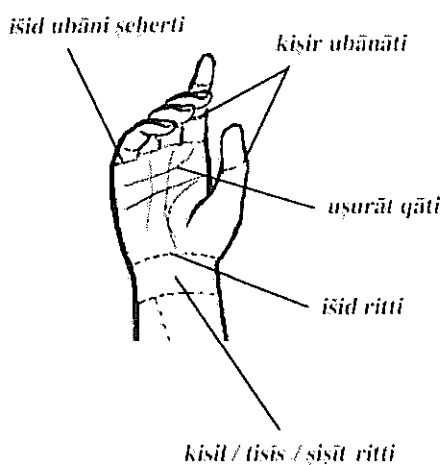


Abb. 15 - Hand (1.4.1)

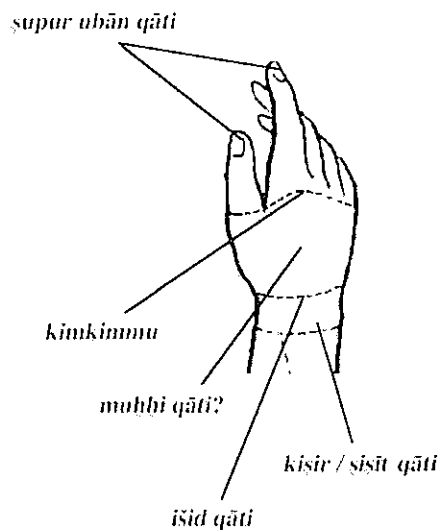


Abb. 16 - Finger (1.4.1)

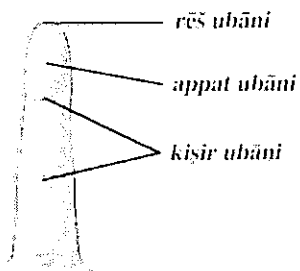


Abb. 17 - Bein und Fuß (1.4.2)

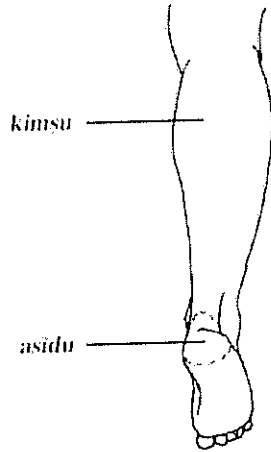


Abb. 18 - Bein und Fuß (1.4.2)

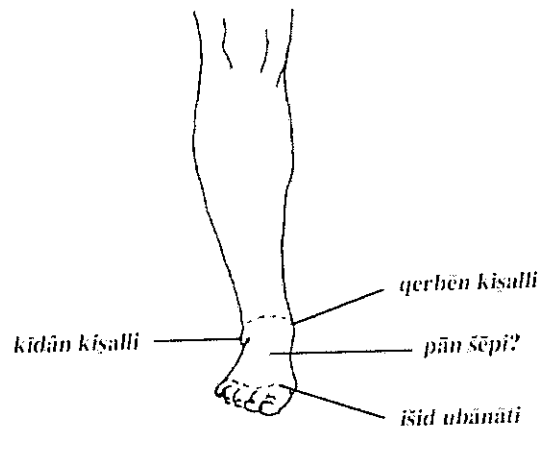


Abb. 19 - Fuß (1.4.2)

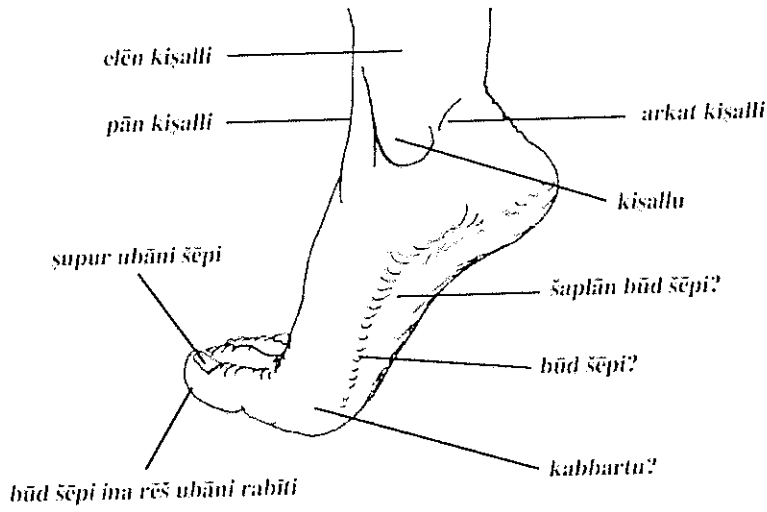


Abb. 20 - Fuß (1.4.2)

